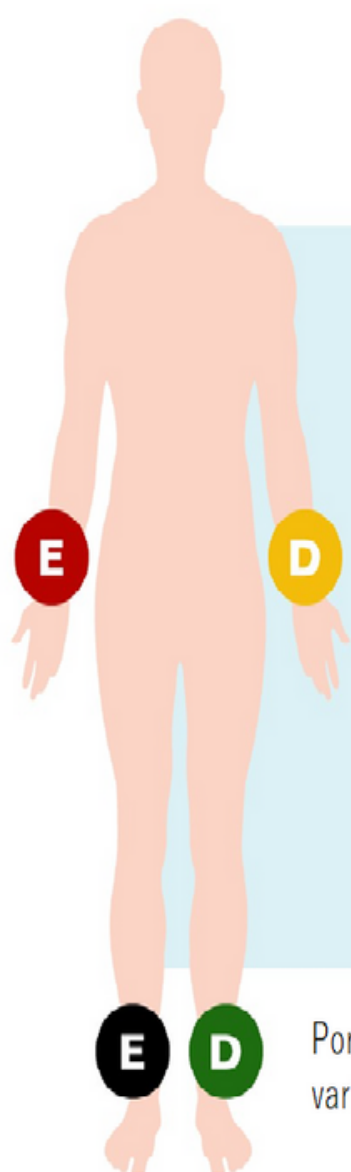




## Posicionamento dos Eletrodos

1. Solicitar que o paciente retire adornos, objeto metálicos e/ou eletrônicos que estejam em contato com sua pele ou nos bolsos da vestimenta;
2. Auxiliar o paciente a se posicionar na maca e solicitar que permaneça em decúbito dorsal;
3. Se houver necessidade, realizar a tricotomia dos locais onde serão colocados os eletrodos precordiais (peras ou eletrodos descartáveis) para garantir a qualidade do exame;
4. Passar algodão embebido em álcool no local de contato entre os clips e a pele;
5. Instalar os eletrodos periféricos nos membros inferiores e superiores conectando os respectivos cabos de acordo com as cores;



### LEMBRETE!

**VERMELHO** e **PRETO** do lado DIREITO.

**AMARELO** e **VERDE** do lado ESQUERDO.

Cores **CLARAS** em membros SUPERIORES.

Cores **ESCURAS** em membros INFERIORES.

Por segurança, privilegie se orientar sempre pela sigla dos cabos e não pelas cores, pois elas podem variar de acordo com a marca do eletrocardiógrafo ou serem todas brancas



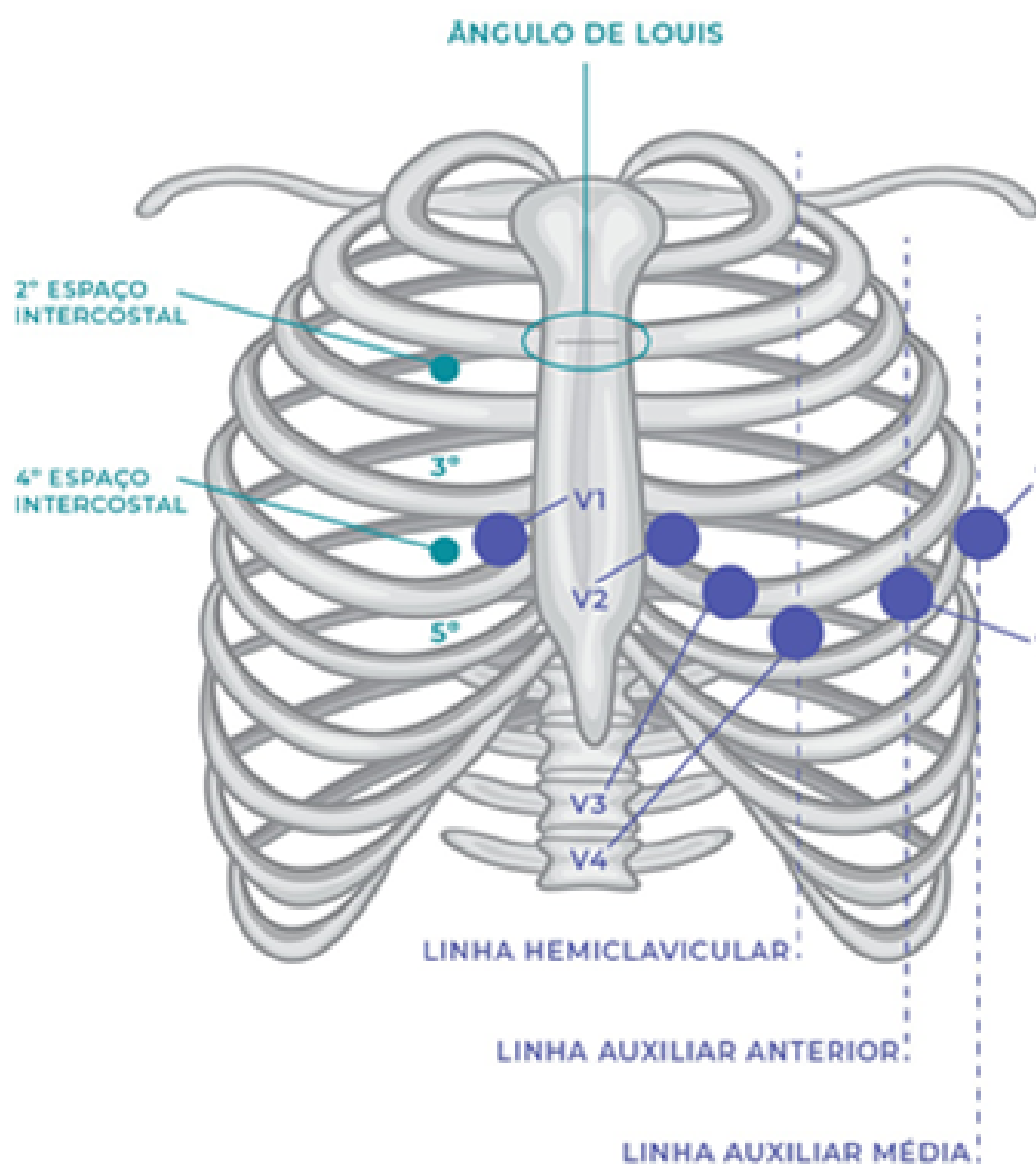
**TELESSAÚDE**  
MATO GROSSO  
DO SUL



A seguir; vamos posicionar adequadamente os eletrodos precordiais;

Para posicionamento correto, a técnica deve ser realizada com **palpação**:

**Primeiro** palpe a fúrcula esternal na base do pescoço e deslize os dedos para baixo até sentir uma proeminência óssea (**ângulo de Louis**). Deslize o dedo para direita para encontrar o 2º espaço intercostal e inicie a contagem dos espaços até encontrar o 4º espaço intercostal, onde será colocado o eletrodo V1 que servirá de base para orientação dos demais eletrodos.



**V1** posicionar no quarto espaço intercostal na borda paraesternal;

**V2** posicionar no quarto espaço intercostal na borda paraesternal esquerda espelhado ao V1;

**V4** posicionar no quinto espaço intercostal esquerdo na linha hemiclavicular esquerda;

**V3** posicionar no ponto médio entre V2 e V4;

**V5** posicionar no quinto espaço intercostal na linha axilar anterior;

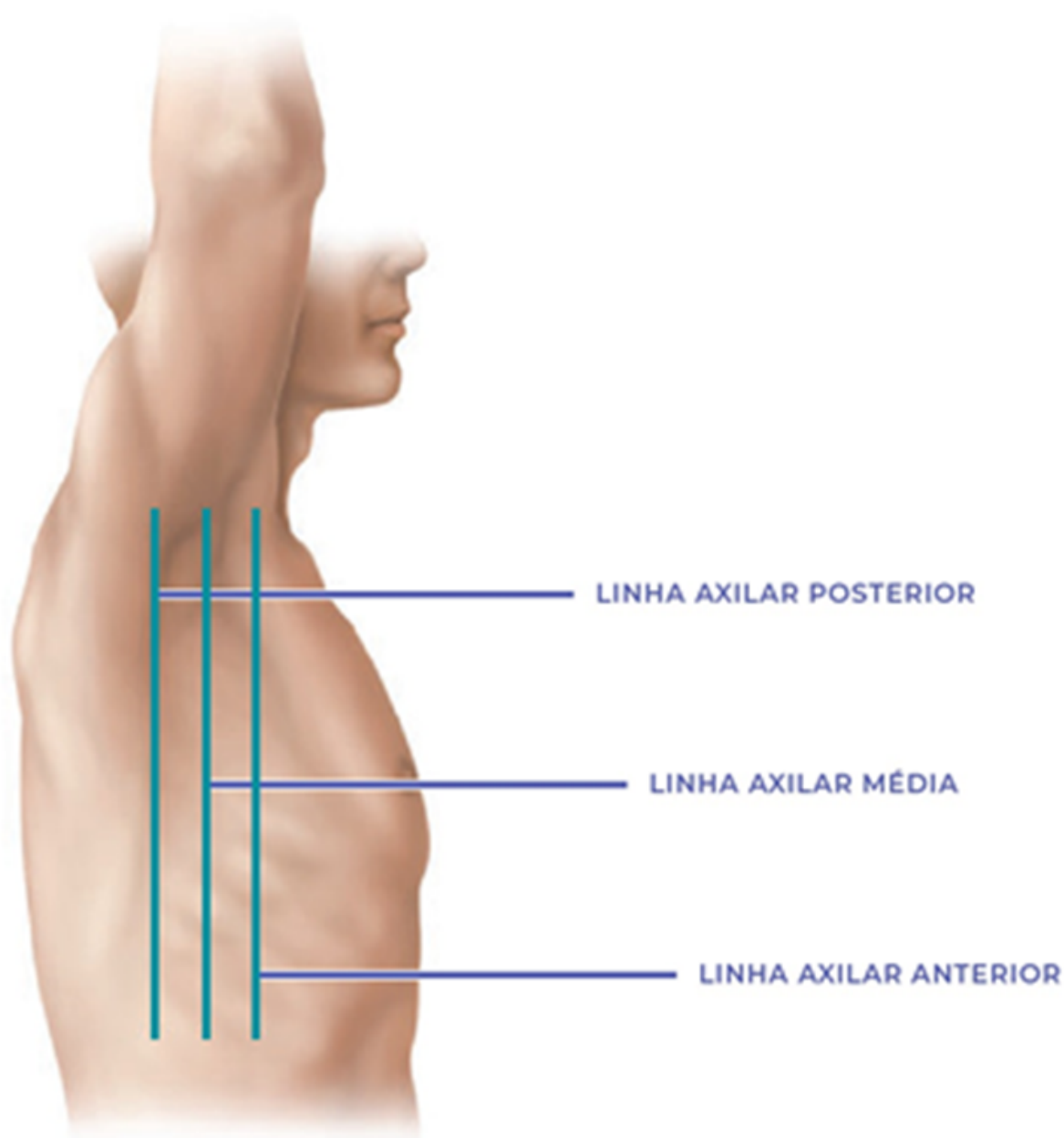
**V6** posicionar no quinto espaço intercostal esquerdo na linha axilar média.

SES  
Secretaria de  
Estado de  
Saúde





**TELESSAÚDE**  
MATO GROSSO  
DO SUL



### **Atenção**

Confira se os cabos estão posicionados adequadamente!  
Realizar a conferência sempre, em todos os exames que realizar, antes de proceder a gravação (salva), verifique se não apresentou interferência, se estiver com bom traçado o envio pode ser realizado, senão realiza novamente

SES  
Secretaria de  
Estado de  
Saúde

